Cirugía del seno frontal (excluidos tumores y traumatismos)

A. Jimenez-Chobillon, R. Jankowski

El seno frontal supone, sin duda, el máximo desafío para los cirujanos rinosinusales; no sólo por la compleja anatomía de sus vías de drenaje, o por la proximidad de estructuras vitales que pueden complicar la disección a este nivel, sino también por la dificultad de obtener resultados funcionales satisfactorios de forma sistemática, lo que se atestigua por la diversidad de las técnicas quirúrgicas existentes para el tratamiento de las enfermedades frontales. El objetivo de este capítulo es presentar las principales técnicas quirúrgicas empleadas en el tratamiento de las enfermedades no tumorales y no traumáticas del seno frontal. Los métodos descritos se centran sobre todo en la sinusitis frontal crónica, una enfermedad que muy a menudo se relaciona de forma estrecha con una afectación etmoidal anterior o con antecedentes quirúrgicos a nivel del receso frontal. De este modo, se describen dos grandes categorías de técnicas quirúrgicas. Las primeras se denominan de repermeabilización, y se dirigen directamente a restablecer una vía de drenaje y ventilación de las cavidades frontales. En la actualidad, muchas de estas técnicas de repermeabilización se realizan por vía endoscópica, lo que permite, por lo general, disminuir la morbilidad quirúrgica. No obstante, persisten algunas indicaciones para ciertas técnicas de repermeabilización por vía externa. Al contrario, cuando no es posible repermeabilizar y restablecer un drenaje fisiológico, se pueden usar técnicas de exclusión sinusal por obliteración. En esos casos se elimina la mucosa sinusal en su totalidad, el seno se rellena mediante un material biológico o sintético y se oblitera toda comunicación nasofrontal. Otra técnica que no suele ser asequible al otorrinolaringólogo es la cranealización del seno frontal, que requiere la colaboración estrecha con un equipo neuroquirúrgico. Cualquiera que sea el método escogido, los resultados no siempre están a la altura de la realización técnica, y cada uno puede presentar un cierto número de complicaciones. La cirugía del seno frontal es un asunto de cirujanos experimentados.

© 2006 *Elsevier SAS. Todos los derechos reservados.*

Palabras Clave: Seno frontal; Cirugía del seno frontal

Plan

- **Introducción** 2
- **Anatomía quirúrgica del seno frontal y de sus vías de drenaje** 2
- **Infiltración y colocación del taponamiento preoperatorio** 4
- **Cirugía conservadora del tracto de drenaje frontonasal: trepanación e irrigación frontal mediante el trocar de Lemoyne** 4
- **Repermeabilización quirúrgica del tracto de drenaje frontonasal por vía endoscópica** 5
  - Unciformectomía 5
  - Técnicas de Draf 5
  - Sinusotomía frontal transeptal por vía endoscópica 8
- **Repermeabilización por vía externa del tracto de drenaje frontonasal** 8
  - Incisiones 8
  - Ventanas óseas 9
  - Repermeabilización y ampliación del tracto de drenaje nasofrontal 10
  - Tutores y colgajos mucosos del tracto de drenaje frontonasal 11
- **Exclusión de los senos frontales** 12
  - Obliteración sinusal por vía osteoplástica 12
  - Cranealización 13
- **Conclusión** 13

Introducción

Tras una breve descripción de la anatomía quirúrgica del seno frontal y de sus vías de drenaje, se describirán las diferentes técnicas quirúrgicas que se dirigen a las enfermedades frontales no tumorales ni traumáticas. Estos métodos se suelen emplear por orden de complejidad creciente, y por lo general se indican ante el fracaso de la técnica o técnicas precedentes.

Anatomía quirúrgica del seno frontal y de sus vías de drenaje

No se puede pretender describir la cirugía del seno frontal, o de sus vías de drenaje, sin revisar primero ciertos aspectos de la anatomía quirúrgica de esta región. En efecto, la compleja anatomía del seno frontal, y sobre todo de sus vías de drenaje, es responsable en gran parte de las dificultades técnicas y de las complicaciones que aparecen al operar esta región.

El seno frontal de cada lado se encuentra incluido en el hueso frontal, compuesto por una porción vertical anterior y una parte horizontal inferoposterior. La primera forma la pared anterior de la fosa craneal anterior y dibuja el contorno de la frente (Fig. 1). En esta porción vertical también se desarrolla el seno frontal, gracias al proceso de la neumatización durante el crecimiento. En cambio, la porción horizontal forma una lámina ósea más delgada, no diploica, que constituye el piso de la fosa craneal anterior, el techo de la órbita y el techo del seno etmoidal [1]. Se articula medialmente mediante una delgada lámina ósea vertical con la lámina cribosa. Esta prolongación ósea, que recibe el nombre de «laminilla lateral del etmoides» en la bibliografía anglosajona [1-4], se articula medialmente con la lámina cribosa. Por tanto, el techo del seno etmoidal está formado por la extensión medial de la porción horizontal del hueso frontal, y en parte por esta laminilla lateral del etmoides, que puede ser más o menos vertical en función de la profundidad de la fosa olfatoria [5].

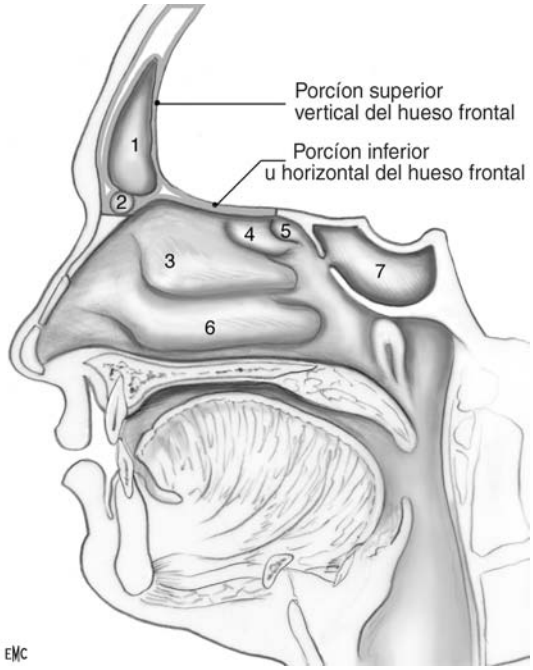

Figura 1. Anatomía del seno frontal. 1. Seno frontal; 2. espina nasofrontal; 3. cornete medio; 4. cornete superior; 5. cornete supremo; 6. cornete inferior; 7. seno esfenoidal.

Resulta crucial señalar que el techo etmoidal, y sobre todo la extensión medial del hueso frontal, se suele situar más elevado que la lámina cribosa. De este modo, la laminilla lateral adopta una posición más o menos vertical y se convierte, en continuidad con la lámina de los cornetes descrita por Mouret [6], en una parte de la pared medial o turbinal [7] del laberinto etmoidal; constituye asimismo la pared lateral de la fosa olfatoria que contiene el bulbo olfatorio [1]. Se deduce que, cuanto mayor es la diferencia de altura entre el techo etmoidal y la lámina cribosa, más vertical y alargada es la laminilla lateral. Esta última se compone de un hueso muy delgado (0,2 mm de espesor) y poco resistente, y la duramadre que la recubre por su cara medial es también muy fina. Por tanto, los riesgos de un desgarro meníngeo son considerables a este nivel, sobre todo en la zona donde la arteria etmoidal anterior penetra en la fosa olfatoria [8]. Keros [5] ha clasificado las distintas configuraciones del techo etmoidal en función de la longitud de la laminilla lateral en el etmoides anterior y, por tanto, según la distancia vertical existente entre el techo etmoidal y la lámina cribosa (Fig. 2). En el tipo 1 de Keros, esta laminilla lateral mide 1-3 mm: el techo etmoidal y la lámina cribosa están casi a la misma altura. En el tipo 2, la laminilla lateral mide 4-7 mm, y en el tipo 3 mide 8-16 mm, lo que indica que el techo etmoidal es mucho más alto que la lámina cribosa y que la fosa olfatoria es profunda y estrecha. Por ello, el peligro quirúrgico parece ser potencialmente mayor en los pacientes que presentan una configuración del tipo 3 de Keros [2, 5].

Los senos frontales se desarrollan a partir de las celdillas etmoidales anterosuperiores situadas en la

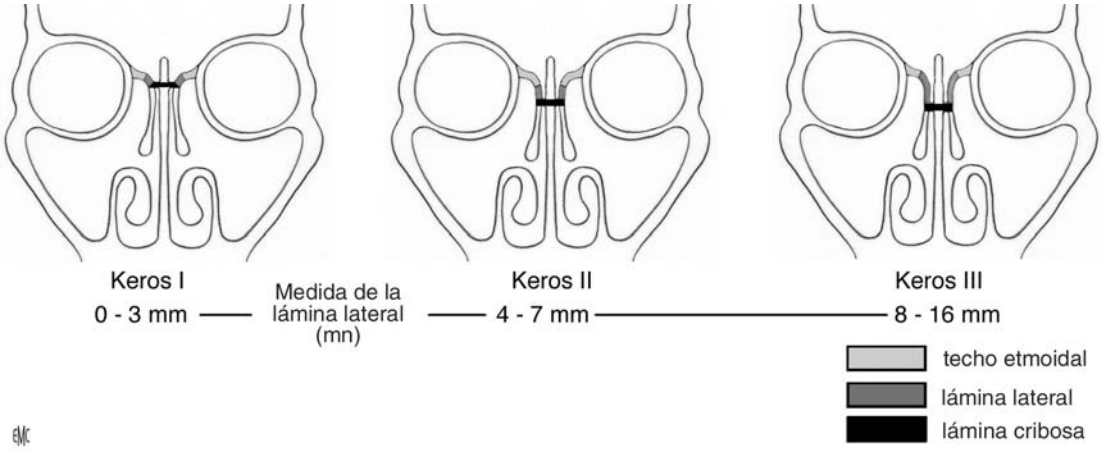

Figura 2. Configuración del techo etmoidal según Keros.

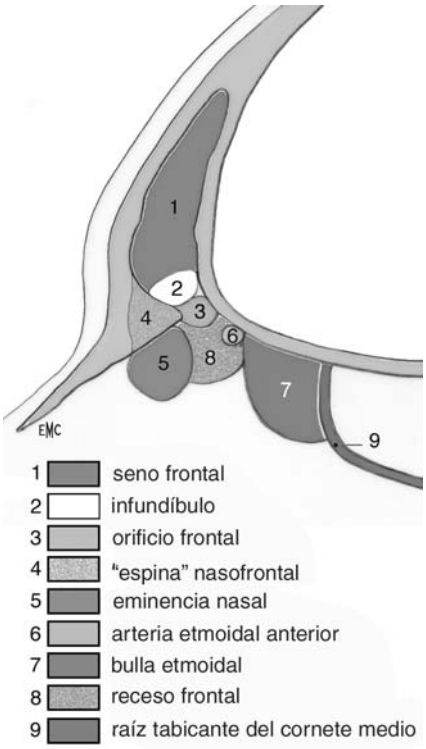

Figura 3. Tracto de drenaje del seno frontal.

zona del receso frontal, o directamente de una extensión del propio receso frontal. En general, forman dos cavidades más o menos neumatizadas, a menudo asimétricas, separadas por un tabique intersinusal. Un seno frontal puede medir 5-66 mm de altura y 17-49 mm de longitud [9], con una profundidad media de 20,5 mm [1]. La pared anterior del seno es dos veces más gruesa y resistente, con más hueso diploico que la pared posterior, que no obstante es la que separa la cavidad sinusal de la fosa craneal anterior [10]. Se debe advertir que las paredes superior y posterior del seno frontal están atravesadas por conductos óseos microscópicos (conductos de Breschet), que se hallan recubiertos de mucosa, y a través de los cuales pasan venas de pequeño calibre para drenar la mucosa sinusal hacia el díploe frontal y los senos venosos de la duramadre [1, 11].

El piso del seno frontal está formado lateralmente por el techo de la órbita, que se inclina en dirección medial y posteroinferior, formando así el infundíbulo frontal, una especie de embudo óseo que desemboca en el orificio frontal [1, 2]. Esta parte medial del piso sinusal es estrecha, y suele estar constituida por hueso compacto, que se espesa anteriormente hacia la unión de los huesos frontales con los huesos nasales, el tabique óseo por la parte inferior, y la glabela hacia adelante. Esta formación ósea, que separa ambos infundíbulos nasofrontales sobre la línea media, adopta una forma triangular en un corte sagital que pasa por el tabique nasal y se denomina «espina» nasofrontal [12-14].

El drenaje del seno frontal se realiza a través de tres regiones anatómicas distintas, que juntas constituyen el tracto de drenaje del seno frontal (Fig. 3). El término conducto nasofrontal es erróneo [2, 15], ya que se trata más bien de un complejo anatómico formado por el infundíbulo frontal, el orificio frontal y el receso frontal. Este tracto tiene la forma global de un reloj de arena (clepsidra) cuya parte superior se compone del infundíbulo frontal; el orificio frontal (la parte más estrecha del tracto) forma el cuello y el receso frontal, que suele adoptar la forma de un cono invertido y constituye la parte inferior [1]. Este último se sitúa desde el punto de vista anatómico entre la lámina de los cornetes medialmente, la lámina papirácea por la parte lateral, la eminencia nasal (agger nasi) o las celdillas frontoetmoidales por delante, y la raíz tabicante de la bulla etmoidal con la arteria etmoidal por detrás [1]. El calibre del receso frontal depende en gran medida de la neumatización de las celdillas de la eminencia nasal por delante y de las celdas de la bulla etmoidal por detrás. Si esta neumatización es amplia, el receso frontal es estrecho y recuerda, en efecto, un «conducto nasofrontal».

En estudios endoscópicos recientes se ha podido detallar con más precisión la anatomía del etmoides anterior y del receso frontal. Yoon et al [16] describieron la unión de la porción superior de la apófisis unciforme con la parte superior de la pared anterior de la bulla etmoidal como una lámina ósea sagital. Esta estructura constante se denomina lámina suprainfundibular, y corresponde a la raíz tabicante de la apófisis unciforme [17, 18]. Lo más frecuente es que el orificio del seno frontal se encuentre en su interior, y con menos frecuencia por fuera. Esto depende de la inserción superior de la apófisis unciforme, que, según ha descrito Stammberger, puede insertarse directamente en la lámina papirácea, en la base del cráneo o en la lámina de los cornetes. Cuando la inserción se realiza en la lámina papirácea, el orificio frontal será inmediatamente medial a la lámina suprainfundibular. Al contrario, cuando la inserción de la unciforme se realiza directamente en la base del cráneo o en la lámina de los cornetes, el orificio se dispondrá lateralmente [2, 19].

La apófisis unciforme, y sobre todo su porción superior, es una destacada referencia anatómica en el etmoides anterior, que se encuentra dividido en dos sistemas de celdillas por esta estructura. En la parte lateral, entre la pared orbitaria y la apófisis unciforme, se identifica el sistema de celdillas unciformes. La celdilla más anterior de este sistema corresponde a la eminencia nasal, y la celdilla superior puede neumatizar más o menos el hueso frontal para formar una celdilla o bulla frontal, que, en algunos casos, puede causar una estenosis del tracto de drenaje del seno frontal. El segundo sistema de celdillas se denomina sistema meatal, y se encuentra entre la lámina del cornete medio y la apófisis unciforme [17]. La celdilla anterior de este sistema corresponde casi siempre al seno frontal, aunque, como se ha descrito con anterioridad, el seno puede a veces drenar en el sistema unciforme y a veces incluso ser más posterior y desembocar justo por encima de la bulla etmoidal [1]. Esta descripción anatómica adquiere toda su relevancia en el caso de una sinusitis crónica, donde el objetivo quirúrgico es mejorar el drenaje mientras se conserva al máximo la mucosa, así como una anatomía armoniosa.

Kuhn ha descrito también el sistema frontoetmoidal de celdillas (Fig. 4). Este autor divide las celdillas en seis grupos regionales distintos, lo que destaca la presencia de celdillas de la eminencia nasal, supraorbitarias, frontales, de la bulla frontal, suprabullares y, por último, del tabique interseptal del seno frontal [20, 21]. Las celdillas frontales son las que, según Kuhn, pueden causar la mayor obstrucción del drenaje frontonasal. Éstas también se dividen en cuatro tipos:

- el tipo K1 (o Kuhn 1) es una celdilla única por encima del sistema de celdillas de la eminencia nasal, que no se extiende en el seno frontal;
- el tipo K2 está constituido por múltiples celdillas situadas también por encima de la eminencia nasal, sin extensión en el seno frontal;

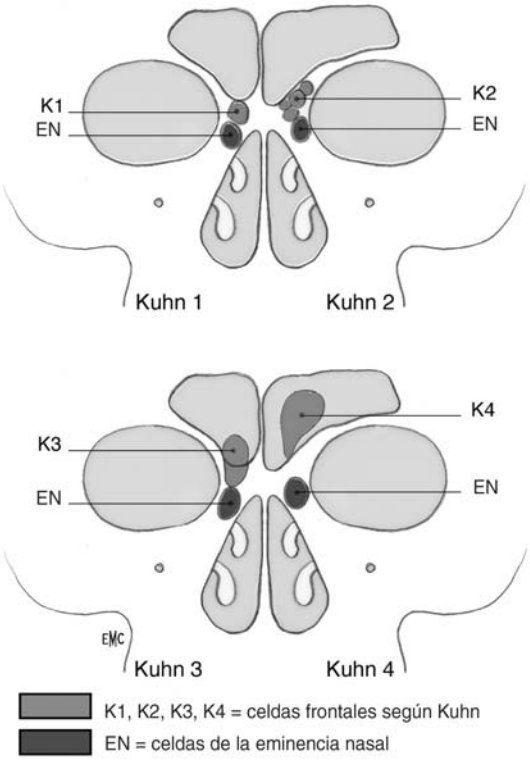

Figura 4. Clasificación de las celdas frontales según Kuhn.

- el tipo K3 es una sola celdilla de la eminencia nasal con extensión en el seno frontal;
- el tipo K4 es una celdilla aislada, situada por completo en el seno frontal.

De este modo, se puede deducir fácilmente que las celdillas K1 o K2 son más fáciles de disecar por vía endonasal que las K3 o K4, que a veces pueden extenderse en sentido demasiado superior dentro de la cavidad sinusal [20, 21].

Infiltración y colocación del taponamiento preoperatorio

Antes de cualquier intervención sobre la nariz y los senos, ya sea por vía endonasal o externa, hay que realizar una infiltración anestésica con vasoconstrictor a nivel de la región anatómica operada. La siguiente descripción se basa en la experiencia de los autores, y parece ofrecer un control satisfactorio de la hemorragia en más del 90% de los casos.

Para la infiltración externa, se diluyen 0,25 mg de adrenalina en 20 ml de solución de lidocaína al 1%. Se realiza un bloqueo nervioso de forma sistemática con una aguja de calibre fino en el territorio de los nervios supraorbitarios, supratrocleares e infraorbitarios. Luego se infiltran el surco nasogeniano y el nasión para retraer la arteria angular de la nariz y la arteria frontal interna, y se termina con una infiltración de la cabeza de los cornetes inferiores y, por último, del tabique con la misma solución. Si se prevé una incisión externa, su trayecto se infiltra con la misma solución.

Acto seguido se realiza un taponamiento nasal con compresas estériles de pequeño tamaño embebidas en una solución preparada de forma intraoperatoria con 0,25 mg de adrenalina diluidos en 72 ml (tres ampollas de 24 ml) de solución de lidocaína al 5% con nafazolina. Se llena la totalidad de las fosas nasales.

Cirugía conservadora del tracto de drenaje frontonasal: trepanación e irrigación frontal mediante el trocar de Lemoyne

A pesar del desarrollo de las nuevas técnicas de cirugía endoscópica, el receso frontal permanece siempre como una zona de difícil acceso, y la identificación del orificio frontal en ocasiones puede resultar complicada, sobre todo en las cirugías de revisión. Numerosos autores europeos y estadounidenses emplean la trepanación frontal mediante la colocación de un minitrépano o trocar sinusal, para realizar a continuación una irrigación sinusal a su través [14, 22]. Esto permite localizar con certeza el orificio frontal durante una cirugía endoscópica y realizar lavados sinusales pre y postoperatorios. Esta técnica fue descrita en 1947 por Lemoyne para el tratamiento de las sinusitis frontales agudas obstructivas [23-25].

La técnica en sí misma es sencilla. Antes de la trepanación, es obligatorio obtener imágenes radiológicas o tomográficas del seno. El cirujano debe estar seguro de la presencia del seno frontal, y además ha de evaluar sus dimensiones vertical y anteroposterior. La intervención está contraindicada si el seno frontal no sobrepasa el borde orbitario superior o es hipoplásico [22]. El tamaño del trocar se escoge en función del espesor cutáneo y de las dimensiones anteroposteriores del seno.

La colocación del trocar puede realizarse con facilidad bajo anestesia local. Tras la antisepsia convencional, se infiltran los nervios supraorbitario y supratroclear, así como la zona glabelar. A continuación se traza con rotulador una línea horizontal que una ambos orificios supraorbitarios y otra línea vertical media. De este modo se obtiene un ángulo recto y, al trazar la bisectriz, dos triángulos; la trepanación se hará sobre la bisectriz o en el triángulo inferior (Fig. 5), y el punto de perforación ósea se elige en función del tamaño sinusal [22, 23]. Algunos autores realizan su incisión de forma sistemática sobre el extremo medial de la ceja [14]. Una vez que se ha escogido el punto de punción, se efectúa una pequeña incisión cutánea transversal de 2 mm de longitud con un bisturí de hoja del n° 11. Hay que llegar hasta el periostio. La trepanación ósea se realiza a continuación con la ayuda de un trépano manual o de una fresa con motor [22]. El orificio de trepanación se suele localizar con más facilidad tras retirar el trépano o la fresa, mediante la ayuda del punzón del trocar de Lemoyne. Es preciso entonces memorizar su localización para reinsertar el conjunto de trocar-punzón. Con el trocar en posición, se retira el punzón y se sustituye por una jeringa. Se realiza entonces una aspiración para controlar la posición adecuada en el seno. Si se aspira pus, se pueden enviar las muestras para su estudio bacteriológico. Luego pueden realizarse irrigaciones con suero fisiológico para desbloquear el orificio y el receso frontal, o bien, mediante control endoscópico, localizar el orificio frontal. En este último caso, la solución puede colorearse con fluoresceína [14] o con azul de toluidina para evitar cualquier confusión con una posible fístula de líquido cefalorraquídeo (LCR). Si es necesario, el trocar se fija en la piel mediante apósitos adhesivos, y se deja colocado un promedio de 2-5 días para la realización de lavados varias veces al día, que se interrumpirán cuando el líquido obtenido sea limpio y la permeabilidad satisfactoria.

Las complicaciones de esta intervención son infrecuentes. Si se realiza una adecuada evaluación preoperatoria, no debería producirse una penetración en la fosa craneal anterior. A veces la incisión puede presentar una hemorragia, sobre todo si se lesiona uno de los vasos

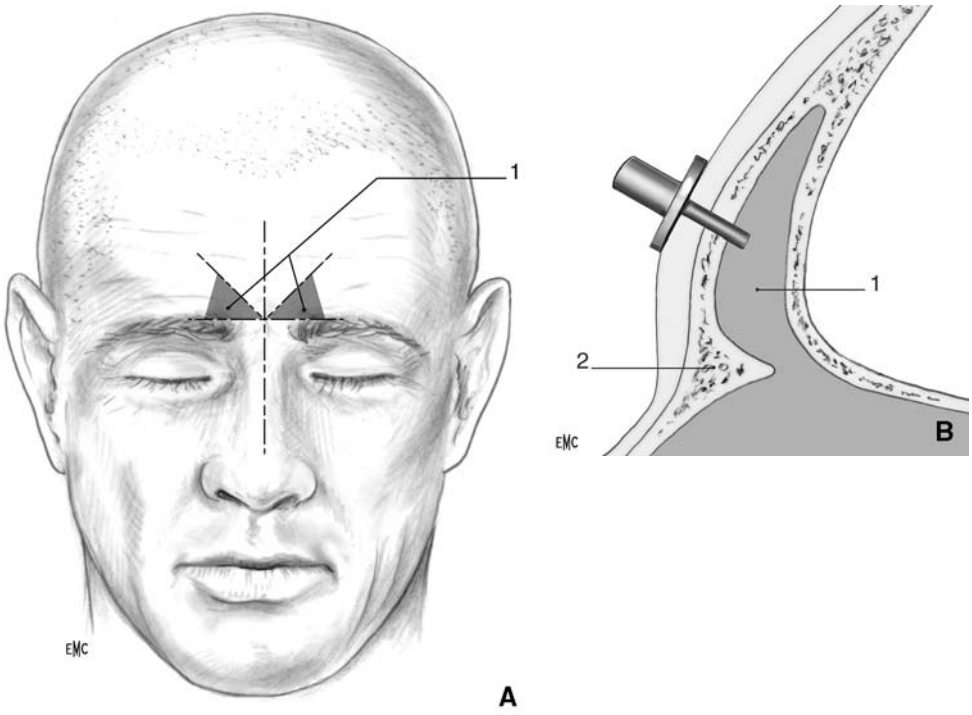

Figura 5. Trocar de Lemoyne
A. 1. Zonas de trepanación para colocar el trocar de Lemoyne.
B. Trocar de Lemoyne en posición. 1. Seno frontal; 2. espina nasofrontal.

supraorbitarios. Otras complicaciones son la infección cutánea en el sitio de punción, la osteítis y la celulitis que puede deberse a lavados realizados a presiones demasiado elevadas [22, 26].

■ Repermeabilización quirúrgica del tracto de drenaje frontonasal por vía endoscópica

Todas las técnicas endoscópicas para el tratamiento de las enfermedades crónicas del seno frontal se proponen repermeabilizar su tracto de drenaje. Se apoyan sobre todo en la hipótesis de que a menudo la enfermedad frontal crónica tiene un origen etmoidal. La eliminación de la enfermedad a nivel del receso frontal suele permitir restablecer un drenaje frontal satisfactorio, mientras se respeta la mucosa del orificio [19].

La principal ventaja de las técnicas endoscópicas es que presentan una menor morbilidad en comparación con las técnicas externas. Se evita la posible lesión de los nervios supratrocleares y supraorbitarios, y se respeta la inervación sensitiva de la frente. Además, existe una ventaja estética, pues no hay cicatriz externa. Una última ventaja no menos relevante es que el resultado quirúrgico de las técnicas endoscópicas puede seguirse a largo plazo, con regularidad y bajo visión directa, al efectuar controles endoscópicos periódicos en la consulta [15].

Unciformectomía

Una primera intervención que ha de considerarse en la sinusitis etmoidofrontal refractaria al tratamiento médico es una simple unciformectomía. En efecto, a menudo esta técnica permite mejorar el drenaje y la ventilación de las celdas del etmoides anterior, eliminando así la enfermedad inflamatoria que provoca la obstrucción del tracto de drenaje frontonasal [19].

Técnicas de Draf

Si persiste la enfermedad frontoetmoidal, el cirujano debe considerar una intervención más amplia, sobre todo a nivel del receso frontal, que es la porción inferior del tracto de drenaje frontonasal. Draf ha clasificado las técnicas endoscópicas dirigidas más directamente a este tracto en tres categorías [27, 28].

Técnica de Draf I, o «canalización» endoscópica del receso frontal

Ésta es una etmoidectomía anterior completa por vía endoscópica, con disección meticulosa del receso frontal y respeto de la integridad mucosa del orificio natural del seno frontal [12, 20, 28]. Se realiza la exenteración de las celdas de los sistemas unciforme y meatal, de la eminencia nasal y de la bulla etmoidal, así como de todas las celdas frontoetmoidales. Los límites de la disección son, por tanto, la lámina papirácea por la parte lateral, la lámina de los cornetes por la medial, la base del cráneo en la posterosuperior, la unión del hueso nasal con el hueso frontal por delante, y el orificio y el piso del seno frontal por la parte superior [28].

Tras la unciformectomía, esta técnica es la menos agresiva de los métodos endoscópicos dirigidos al seno frontal. Sin embargo, también se trata de una técnica que permite resolver gran parte de las sinusitis frontales crónicas, pues a menudo están causadas por el bloqueo del drenaje a nivel del receso nasofrontal. La morbilidad es escasa, sobre todo en manos expertas.

Los posibles riesgos son: la lesión de la arteria etmoidal anterior, la fractura de la lámina papirácea, con formación de un hematoma intraorbitario y el desgarro meníngeo por penetración de la laminilla lateral del etmoides [20].

La complicación más frecuente es la formación de sinequias entre la lámina de los cornetes y la pared lateral nasal. La lateralización de dicha lámina sobre la pared orbitaria puede conllevar una reestenosis del tracto de drenaje nasofrontal, con recidiva de la enfermedad frontal [29]. La fibrosis y las bridas cicatriciales a nivel del orificio también pueden comprometer el drenaje sinusal, y a menudo son la causa de una recidiva de la sinusitis frontal crónica. Para evitar la adhesión del cornete medio sobre la pared orbitaria se han descrito numerosas técnicas.

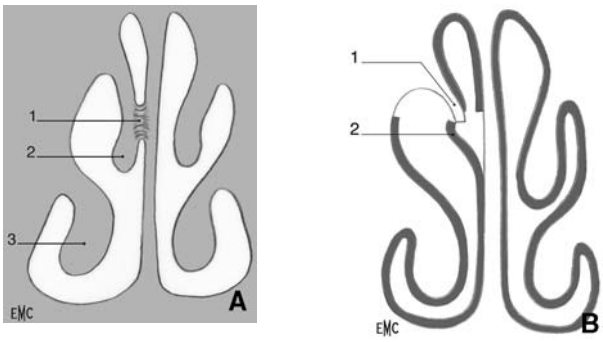

Figura 6.
A. Creación de una sinequia que une el cornete medio con el tabique, según la técnica de Bolger. 1. Sinequia; 2. cornete medio; 3. cornete inferior.
B. Variante técnica: sinequia mediante un colgajo de mucosa septal colocado en la cara lateral de la lámina de los cornetes. 1. Cornete medio seccionado; 2. colgajo de mucosa septal.

Técnica de Bolger, o creación de una sinequia entre el cornete medio y el tabique nasal (Fig. 6)

Consiste en realizar una erosión de la superficie medial de la cabeza del cornete medio, o de la lámina de los cornetes cuando se reseca dicho cornete y una erosión de la mucosa septal a la misma altura. De ese modo se produce una sinequia durante la cicatrización de ambas superficies erosionadas de forma enfrentada, y se retiene la lámina de los cornetes en posición medial [29].

Los autores de este artículo utilizan con más frecuencia una variante técnica (Fig. 6A) que consiste en reemplazar la erosión simple de la mucosa septal por la elevación de un pequeño colgajo mucoso cuyo pedículo inferior se mantiene unido al tabique y cuyo extremo libre se coloca sobre la cara lateral o el borde libre de la lámina de los cornetes.

Colgajo de inserción turbinal o colgajo axilar (Fig. 7)

En principio se levanta un colgajo rectangular de charnela posterior, a partir de la mucosa de la cara anteromedial del cornete medio, directamente por encima de su inserción y del arco que esta última forma con la apófisis ascendente del maxilar. El colgajo se rechaza hacia atrás y se expone así el hueso. Tras la etmoidectomía anterior y la disección del receso frontal, el hueso del arco de inserción del cornete se reduce varios milímetros hacia arriba, mediante una pinza de Kérisson o de una fresa eléctrica, y el hueso de la lámina de los cornetes se expone en su cara lateral. El colgajo mucoso turbinal se lleva hacia adelante y se repliega sobre el borde anterior del nuevo arco óseo, y luego se vuelve a extender para cubrir la cara lateral de la lámina de los cornetes. Este colgajo reviste así el nuevo arco de inserción del cornete, y tiene como objetivo evitar la unión de la lámina de los cornetes contra la lámina papirácea [30, 31].

Los autores de este artículo utilizan una variante técnica (Fig. 7A) que consiste en extraer un colgajo mucoso vertical sobre la apófisis ascendente del maxilar, por delante de la inserción del cornete medio sobre la pared lateral, cuyo pedículo superior permanece unido por delante de la inserción de la lámina de los cornetes. El borde anterior del colgajo se recorta con facilidad mediante la ayuda de un bisturí falciforme que, al mismo tiempo, sirve para despegar el colgajo de modo subperióstico a través de esta incisión anterior. Una vez que se despega toda la superficie del colgajo, el mismo bisturí falciforme sirve para despegar las incisiones posterior e inferior, al realizarlas a partir del plano subperióstico hacia la superficie del colgajo. Este último se reclina hacia la cavidad de etmoidectomía para tapizar la superficie lateral de la lámina de los cornetes.

Técnica de Draf II o sinusotomía frontal por vía endoscópica

En esta técnica, el orificio natural del seno frontal se amplía directamente, a expensas del piso sinusal. Existen dos variantes de este procedimiento:

- la variante Draf IIA consiste en efectuar la exenteración de todas las celdas del receso frontal, y luego ampliar el orificio al fresar el piso sinusal entre la lámina papirácea y la lámina de los cornetes [12, 27, 28];
- la variante Draf IIB se concibe de la misma manera, pero el fresado del piso sinusal se extiende desde la lámina papirácea hasta el tabique nasal [12, 27, 28] (Fig. 8A).

En la técnica de Draf II es necesaria la canalización del receso frontal con exéresis de todos los tabiques que forman las celdas etmoidofrontales antes de proceder al fresado del piso sinusal. La lámina papirácea sirve como límite lateral de la disección y del posterior fresado. Resulta esencial identificar de forma correcta la base del cráneo, que será el límite posterior de la disección. La mucosa de la pared posterior del seno frontal debe conservarse siempre que sea posible, pues servirá para guiar la cicatrización del neoconducto, y por otra parte permitirá al cirujano mantenerse alejado de la pared posterior del seno frontal y de la arteria etmoidal

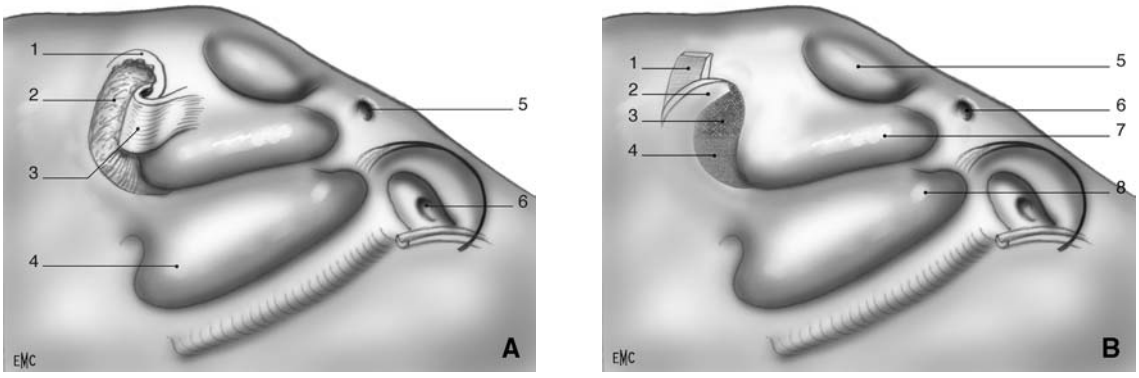

Figura 7.
A. Colgajo de inserción turbinal. 1. Nuevo arco de inserción del cornete medio; 2. lámina papirácea; 3. colgajo de mucosa turbinal replegado sobre la cara lateral del cornete; 4. cornete inferior; 5. orificio esfenoidal; 6. trompa de Eustaquio.
B. Variante técnica: colgajo de mucosa de la apófisis ascendente del maxilar para revestir la parte anterior y lateral del receso frontal disecado. 1. Apófisis ascendente del maxilar (hueso desnudo); 2. colgajo mucoso; 3. lámina papirácea; 4. meatotomía media; 5. cornete superior; 6. orificio esfenoidal; 7. cornete medio; 8. cornete inferior.

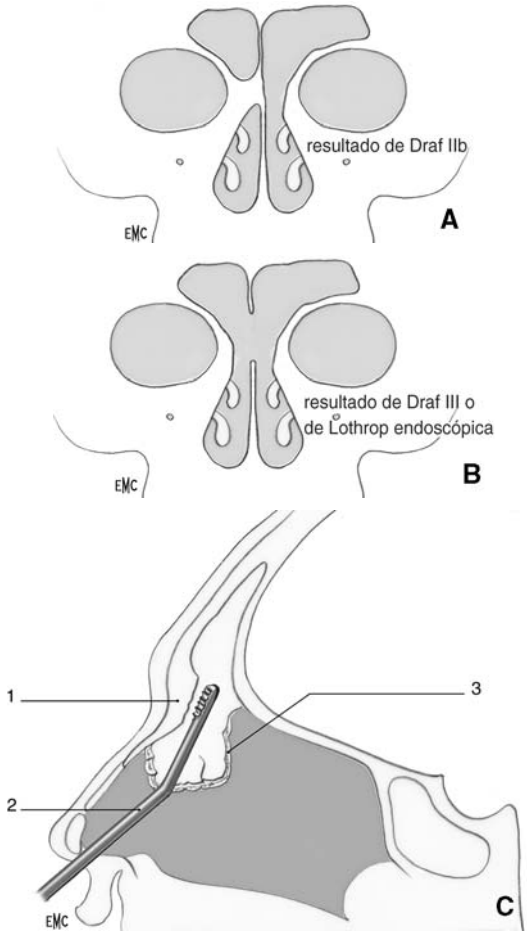

Figura 8.
A, B, C. Técnicas de Draf IIb y Draf III. 1. Fresado de la espina nasofrontal; 2. fresa protegida angulada a 70°; 3. ventana septal.

anterior [27, 28]. La disección de esta región se realiza con más facilidad mediante la ayuda de un endoscopio angulado a 30° y con fresas y cánulas anguladas diseñadas de forma específica para esta zona [32, 33] (Fig. 8C).

Una ventaja de la técnica de Draf II es que permite ampliar el tracto de drenaje nasofrontal con una morbilidad reducida. También permite tratar los problemas de sinusitis frontal unilateral mientras se respeta el lado opuesto [28]. Sin embargo, se recomienda reservar esta técnica para los casos donde las dimensiones anteroposteriores del seno frontal son suficientes para permitir la creación de un neoorificio que tendrá un mínimo de 5 mm de diámetro, pues en los casos contrarios el riesgo de reestenosis parece considerable [28].

Técnica de Draf III, o de Lothrop endoscópica

Dicha técnica está indicada ante el fracaso de las precedentes para el tratamiento de las sinusitis frontales crónicas refractarias (Fig. 8) [11-14, 27, 28, 31, 34-43].

Se basa en los principios quirúrgicos descritos por Lothrop en 1899 [34], de los que mantiene las ventajas, pero carece de gran parte de la morbilidad asociada a la técnica descrita por vía externa.

La intervención se inicia con la resección de una ventana osteocondral de unos 2 x 2 cm a nivel del tabique, bajo los huesos nasales, a la altura de la unión nasofrontal y de la unión del cartílago cuadrangular con la lámina perpendicular del etmoides [14]. El límite posterior de la ventana septal debe corresponder al nivel del borde anterior del cornete medio. La ventana se prolonga en sentido inferior, hasta que permite una manipulación sencilla de los instrumentos en el meato medio a partir de la fosa nasal contralateral [14]. En la mayor parte de los casos, la etmoidectomía anterior y la disección de los recesos frontales ya se han realizado en las intervenciones quirúrgicas previas. En caso contrario, el cirujano debe realizarlas antes de continuar con el resto de la operación [13].

Acto seguido, se procede a identificar el orificio frontal de forma bilateral. Para ello, el cirujano puede ayudarse de la colocación de un trocar de Lemoyne y de la irrigación de una solución teñida a su través [13, 14]. La navegación computarizada también puede resultar útil para localizar el tracto de drenaje nasofrontal [35, 39].

Una vez que se identifican ambos orificios frontales, se pueden colocar dos sondas finas de acero a su través, y se dejan durante toda la intervención, para tener una referencia visual permanente del límite posterior de la disección y proteger la base del cráneo y la arteria etmoidal anterior [13]. La mucosa de las superficies nasales de ambos pisos de los senos frontales, comprendida entre los dos recesos frontales, se reseca por completo para dejar el hueso expuesto [14]. La porción superior del borde de sección del cartílago septal divide este espacio y sirve de referencia anatómica al marcar la línea media [13].

El fresado comienza entonces por un lado, al resecar hacia arriba la pared anterior del receso frontal y al alargar el orificio frontal hacia adelante, lo que permite la resección medial de la espina ósea formada por la parte medial del piso sinusal [13, 14]. Con una fresa acodada, se reseca todo el piso sinusal, lateralmente hasta la lámina papirácea y medialmente hasta el lado contralateral, hasta derribar también el tabique intersinusal. El límite posterior es la base del cráneo, que debe visualizarse de forma directa durante toda la intervención [13, 14, 35]. Por delante, el hueso de la espina frontal se fresa lo máximo posible, hasta dejar una fina pared ósea entre la glabela y el neoconducto. Para evitar una resección excesiva del hueso frontal con una dehiscencia ósea o incluso una perforación cutánea a nivel de la glabela, el cirujano debe palpar de forma constante la porción superior de la pirámide nasal entre el pulgar y el índice para controlar el fresado con el tacto [12].

La misma intervención se realiza después en el lado contralateral, y ambos conductos fresados se unen para formar un gran neoconducto nasofrontal único [12-14, 35].

La comunicación nasofrontal así obtenida es la más grande posible desde el punto de vista anatómico. Sus límites son: la base del cráneo por detrás, las láminas papiráceas de cada lado y la glabela por la parte anterior. El neoconducto se abre directamente en las dos fosas nasales (Fig. 8B). [12-14, 35].

Los trocares de Lemoyne pueden dejarse colocados durante los primeros 2-5 días para permitir la realización de lavados. Esto permite eliminar los coágulos sanguíneos y reducir la formación de costras en las primeras etapas postoperatorias [14].

La principal ventaja de la intervención de Lothrop por vía endoscópica es que no se realizan incisiones externas a la vez que se obtiene la máxima abertura anatómica posible [13, 28, 35]. Esta técnica es un excelente recurso cuando se trata una sinusitis frontal crónica refractaria al tratamiento médico y en la que han fracasado otros métodos quirúrgicos. Incluso se ha empleado en algunos casos de fracaso de una intervención de obliteración sinusal para restablecer un gran drenaje nasofrontal [11, 14, 39].

Sin embargo, tiene ciertas limitaciones, y no debe realizarse cuando la dimensión anteroposterior de los senos frontales es corta, porque compromete la parte anterior de la base del cráneo [14, 35]. No debe olvidarse que, en sentido medial, el límite posterior de la disección es directamente la lámina cribosa y la fosa olfatoria [14]. También en algunos casos, la espina ósea de la

unión nasofrontal puede ser muy gruesa y estar formada por hueso muy compacto, lo que dificulta el fresado y lo hace peligroso a este nivel [35].

Según Gross [35], algunas enfermedades, como la poliposis nasosinusal, la rinitis alérgica no controlada, el síndrome de Fernand Widal, la sarcoidosis y la granulomatosis de Wegener pueden empeorar los resultados.

Otra causa de fracaso puede atribuirse a la falta de respeto de la mucosa de la pared posterior de los senos frontales, en cuyo caso el riesgo de reestenosis del neoconducto es el más significativo [35].

La técnica de Draf III, o de Lothrop endoscópica, necesita también un cirujano experimentado, debido a su dificultad técnica. Pueden producirse complicaciones, aunque son poco frecuentes cuando se toman las precauciones necesarias. Entre ellas, las principales serían: el desgarro meníngeo a nivel de la base del cráneo, la lesión orbitaria con formación de un hematoma intraorbitario, y la hemorragia [39]. El cirujano debe ser capaz de afrontar todas estas posibilidades.

Sinusotomía frontal transeptal por vía endoscópica

Esta técnica se asemeja en muchos aspectos a la de Lothrop endoscópica. La diferencia es que la trepanación frontal es medial, directamente bajo la inserción del tabique que se desplaza con anterioridad. Se crea una ventana septal osteocondral al igual que en la técnica de Lothrop y se efectúa el fresado del piso sinusal sobre la línea media, siempre por delante del límite que ofrece la inserción anterior de los cornetes medios, ya que los límites anteriores de las láminas cribosas se situarán de forma invariable por detrás de esta estructura [44]. Una vez que se penetra en las cavidades sinusales, el fresado se continúa hasta comunicar los dos orificios frontales, respetando una vez más la mucosa de la pared sinusal posterior y ampliando el neoconducto hasta las paredes orbitarias [44, 45]. Esta técnica puede ser útil cuando se pierden las referencias anatómicas clásicas y es imposible identificar los recesos frontales. En este caso, permite obtener una comunicación nasofrontal máxima. No obstante, parece más arriesgada, sobre todo porque no se visualizan de forma directa la base del cráneo y las láminas cribosas durante las primeras fases del fresado, y porque las inserciones de los cornetes medios no siempre se identifican bien.

■ Repermeabilización por vía externa del tracto de drenaje frontonasal

Incisiones

Se pueden proponer numerosas incisiones para la vía de acceso externa del seno frontal (Fig. 9). La elección depende por una parte, del perjuicio estético aceptable por el paciente y por otra, de la exposición necesaria para el tratamiento del proceso patológico.

Incisión supraciliar

Esta incisión, descrita en 1904 por el profesor Jacques, también se denomina incisión de Lynch, quien la describió en 1921 para la vía de acceso del seno frontal [46]. Se trata de una incisión supraciliar que parte del tercio medio del borde supraciliar, se prolonga en sentido medial, e inferior al descender en vertical sobre la pared lateral del dorso nasal, a nivel de la apófisis ascendente del maxilar. Si es necesario, esta incisión puede extenderse en sentido inferior hasta algunos milímetros por debajo del ángulo medial del ojo, o hasta la unión del hueso nasal con el cartílago lateral superior [47]. La incisión se extiende en profundidad hasta el periostio, y la disección se realiza en el plano subperióstico para exponer el nasión y la glabela en la parte medial, así como la porción inferior de la frente ósea. El músculo orbicular se rechaza en sentido lateral, lo que permite exponer la cresta lacrimal y el reborde orbitario superior [48].

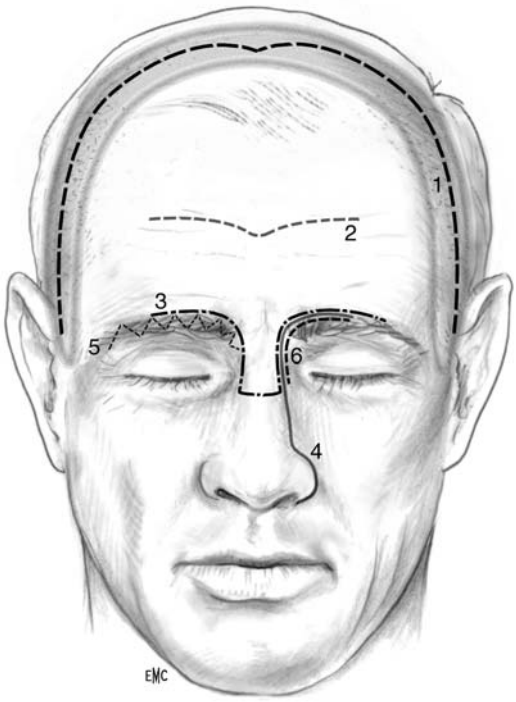

Figura 9. Incisiones para la vía de acceso externa del seno frontal. 1. Incisión bicoronal (Cairns); 2. incisión mediofrontal; 3. incisión supraciliar bilateral; 4. incisión paralateronasal; 5. incisión intrasupraciliar (ceja derecha); 6. incisión de Jacques, supraciliar.

Incisión intrasupraciliar

Se trata de una variante más estética de incisión. Es prácticamente idéntica a la incisión supraciliar, excepto en la porción superior y lateral, que se oculta en la ceja. Para evitar una zona de alopecia en la ceja, la incisión se realiza mediante varios segmentos geométricos angulados, de algunos milímetros de longitud (4-5 mm) que forman un trazo en «dientes de sierra». Otros autores describen una incisión intrasupraciliar en línea recta, pero con el bisturí inclinado para seguir el trayecto de los folículos pilosos y así evitar la alopecia [47].

Incisión paralateronasal

Es prácticamente idéntica a la incisión de Jacques, pero se extiende en sentido inferior, más allá de la unión del hueso nasal y del cartílago lateral superior, para recorrer toda la longitud del surco nasogeniano hasta el ala de la nariz.

Incisión supraciliar bilateral

Es una variante que se emplea cuando se busca exponer ambos senos frontales para crear un solo colgajo. Esta incisión sigue todo el borde superior de la ceja de manera bilateral, al descender medialmente hacia el nasión, donde se horizontaliza y se une a la incisión contralateral sobre la línea media [49]. La profundidad de la incisión se extiende hasta el músculo frontal, que, una vez identificado, se corta transversalmente respetando el periostio y creando de un plano de disección superficial al mismo. La disección se dirige primero en sentido inferior hasta los bordes orbitarios.

A este nivel deben identificarse los paquetes vasculonerviosos supraorbitarios y supratrocleares, para evitar su lesión [49, 50]. Una vez creado este plano, se levanta la porción superior del colgajo cutáneo, exponiendo al máximo la cara anterior del frontal. Luego se realiza la incisión del periostio con la ayuda del bisturí eléctrico, por encima del contorno del seno frontal, según la técnica del colgajo de osteoplastia (descrita más adelante).

Esta incisión puede emplearse para las intervenciones de obliteración frontal o de repermeabilización nasofrontal bilateral. Está indicada sobre todo en los pacientes con alopecia y sin arrugas frontales, en quienes una incisión frontal o coronal podría no ser aceptable desde el punto de vista estético [50].

Incisión frontal o mediofrontal

También puede utilizarse en los pacientes con alopecia o con tendencia a la misma. Se trata de una incisión sencilla, que primero se dibuja mientras se tracciona un poco la piel de la frente a nivel del triquión hacia abajo, o la piel de la glabela hacia arriba, con el fin de acentuar la arruga elegida para la incisión a nivel del tercio medio de la frente [49]. Se aconseja la creación mediante bisturí de pequeños trazos cutáneos verticales sobre uno o dos puntos de la futura incisión para facilitar la reaproximación exacta del colgajo. Tras la infiltración, se realiza la incisión hasta el plano supraperióstico. Se diseca el colgajo inferior en sentido descendente sobre este mismo plano hasta exponer el nasión y los dos bordes orbitarios. Después se realizan la incisión del periostio y la creación del colgajo óseo [49].

Esta incisión frontal ofrece numerosas ventajas. Entre otras, es fácil de realizar y permite un acceso más directo al plano subperióstico. La disección también es menos hemorrágica y el tiempo operatorio más corto que cuando se utiliza la incisión bicoronal. Además, la inervación sensitiva de la frente se conserva con facilidad, lo que no siempre ocurre con la incisión supraciliar [49]. Por otra parte, ofrece buenos resultados estéticos, sobre todo en los pacientes que presentan arrugas frontales profundas [49, 50].

Incisión bicoronal. Vía de Cairns-Unterberger

La principal ventaja de la incisión bicoronal es su resultado estético. La cicatriz resulta casi invisible cuando los pacientes tienen bastante cabello para cubrirla. Esto es cierto sobre todo en las mujeres, cuyo riesgo de alopecia es bajo [50].

Antes de la incisión, se prefiere rasurar una banda coronal de cuero cabelludo de 3 cm de longitud, aproximadamente a 2 cm por detrás de la línea anterior de implantación del pelo. Dicha incisión se extiende hasta cada región temporal y por delante de la inserción anterosuperior del hélix [49]. Los cabellos se peinan y se aplastan por detrás de esta banda de piel rasurada, y se realiza la antisepsia de la región de modo convencional. Como alternativa, se puede evitar el rasurado al paciente, delimitando bien una línea coronal por el peinado, al trenzarlo, y manteniendo los cabellos aplastados por detrás de ella [51]. Esta segunda opción es más laboriosa, sobre todo a la hora del cierre. Tras la exposición y la antisepsia, se traza la incisión con rotulador, y después se infiltra con la solución antes descrita. La incisión se realiza hasta el plano supraperióstico, y se desciende en sentido lateral hasta la región pretragal. Esta prolongación inferolateral de la incisión debe efectuarse de la forma adecuada, pues en este sitio se realiza la charnela que permite la rotación anterior del colgajo. Después de cauterizar los puntos hemorrágicos del cuero cabelludo, se fijan los campos quirúrgicos sobre los bordes de la incisión con ayuda de grapas quirúrgicas para completar y perfeccionar la hemostasia.

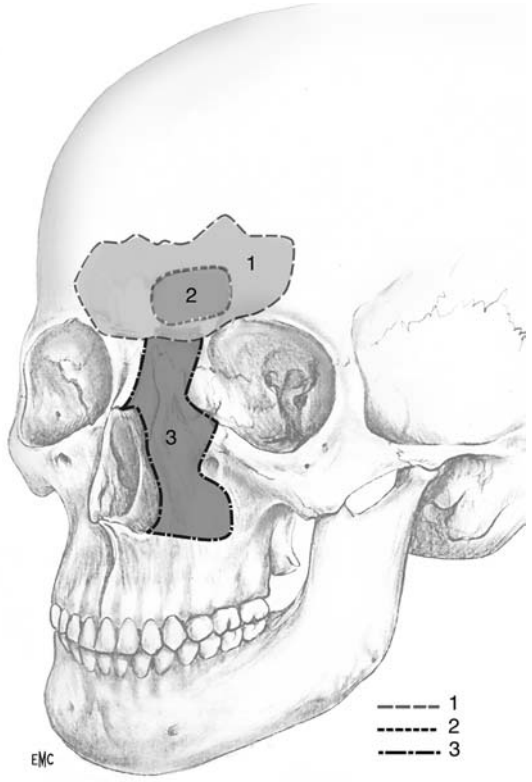

Figura 10. Colgajos óseos para la cirugía del seno frontal. 1. Colgajo frontal completo; 2. colgajo frontal centrado; 3. colgajo nasomaxilar.

Luego se despega el colgajo frontal anterior con bisturí o con una compresa, disecándolo siempre en el plano supraperióstico, que es relativamente avascular [53]. La disección debe exponer ambos bordes orbitarios, la totalidad de la frente, la glabela y el nasión [49, 52]. El recorte del colgajo perióstico se realiza con bisturí eléctrico, y puede levantarse en continuidad con el colgajo óseo, como se describe para la cirugía osteoplástica del seno frontal (cf infra).

Ventanas óseas

Se pueden considerar numerosas variantes a la hora de crear la ventana ósea para exponer las cavidades frontales por vía externa (Fig. 10).

Colgajo de la pared anterior del seno frontal

Puede crearse y levantarse con el periostio que lo recubre, lo que permite conservar una charnela inferior al colgajo osteoperióstico y así reposicionarlo y fijarlo fácilmente al final de la intervención, suturando solamente el periostio. La conservación de la unión osteoperióstica del colgajo óseo frontal tiene las siguientes ventajas teóricas: por una parte permite una reposición más exacta y más estética del fragmento óseo, al restituir un contorno frontal más armonioso, y por otra parte posibilita conservar la vascularización del colgajo óseo gracias a su periostio pediculado inferiormente [54, 55]. Sin embargo, en algunos casos puede ser difícil mantener la unión del colgajo al periostio. Este último puede entonces disecarse y levantarse como un colgajo separado, y en tal caso oxéale colgajo puede tallarse de forma independiente sin que, en la opinión de los autores, produzca secuelas estéticas o funcionales. En ese caso, al final de la intervención, el colgajo óseo se repone y se fija de manera independiente mediante suturas reabsorbibles, y después se recubre por el periostio, que completa y perfecciona la estanqueidad.

Se han propuesto varias técnicas para la talla de los colgajos óseos: o bien se realiza en posición central según las dimensiones sinusales, creando una ventana por lo general rectangular cuyos bordes se trazan a distancia y no corresponden a los límites de la cavidad sinusal, o bien se crea siguiendo lo mejor posible los contornos sinusales. Cuando se elige esta última opción, se puede utilizar una radiografía del seno frontal en proyección de Caldwell realizada a 1,83 m de distancia. Los márgenes de los senos frontales se recortan en esta radiografía, y se obtiene así una plantilla en proyección superficial de las cavidades sinusales [49, 50, 54], que se fija sobre la pared anterior con cuidado de hacer corresponder los orificios supraorbitarios del cráneo con la imagen radiográfica [49]. A continuación se incide el periostio siguiendo lo mejor posible los contornos de las cavidades sinusales, y luego, con la ayuda de una gubia, se levanta varios milímetros sobre todo el perímetro de la incisión [49], o bien se diseca en dirección inferior, como un colgajo separado, cuando se elige realizar un colgajo óseo independiente.

Una vez escogido el trazado de la ventana ósea, puede realizarse la osteotomía. Con una fresa fina, se realizan pequeños orificios en los contornos del colgajo, dibujando así el trayecto de la futura osteotomía (técnica del troquelado). Debe procurarse atravesar la pared anterior del seno con una inclinación de la fresa a unos 45° dirigida hacia la cavidad sinusal. Esta inclinación de los bordes del colgajo permitirá evitar que se hunda al reponerlo [49, 50, 54]. Una vez que se termina esta secuencia de orificios, se despega el colgajo con un osteótomo frío, manteniendo la inclinación de los bordes. Una buena alternativa al uso de la fresa y del osteótomo frío para el corte del colgajo es la utilización de un craneótomo pediátrico, que permite también el corte con una inclinación de 45° de los bordes, siguiendo los contornos del seno sin la necesidad de una referencia radiológica fijada sobre la pared anterior, y protegiendo la pared sinusal posterior [54]. Cualquiera que sea el método elegido para realizar la osteotomía, no se sigue sobre el borde inferior en continuidad con el borde orbitario, pues el colgajo óseo se fractura siempre en ese punto cuando se levanta. Por último, la mucosa de la pared anterior del seno se perfora y el colgajo óseo anterior, unido o no a su periostio, se desplaza hacia adelante para exponer el contenido sinusal [49]. A veces la elevación del colgajo se dificulta por la inserción ósea del tabique intersinusal. En ese caso, éste simplemente se fractura con la punta del osteótomo [50].

Ventana frontonasal

A veces un colgajo frontal anterior puro no permite una exposición suficiente, sobre todo cuando se prevé intervenir del mismo modo por vía superior sobre el receso frontal. En este caso, conviene prolongar el colgajo óseo frontal anterior para que incluya una parte más o menos amplia del hueso nasal y de la apófisis ascendente del maxilar, de modo que se exponga mediante visión directa toda la lesión que se va a tratar [47, 48]. Por tanto, se emplea la incisión paralateronasal. Esta ventana presenta la ventaja de poder exponer no sólo los senos frontal y etmoidal anterior, sino también, cuando es necesario, toda la región frontoetmoidomaxilar. No obstante, es poco utilizada en el tratamiento de las sinusitis frontales crónicas.

Repermeabilización y ampliación del tracto de drenaje nasofrontal

Una vez que se ha creado el acceso a las cavidades frontales, el cirujano puede al fin realizar la intervención de repermeabilización.

Repermeabilización directa a través de una ventana frontal

Cuando se ha creado una ventana frontal, la repermeabilización se puede realizar por vía superior, canulando de forma inicial el orificio frontal hacia la cavidad nasal para identificarlo y repermeabilizarlo [56]. El piso sinusal puede excavarse con una fresa a motor para ampliar el orificio natural. Se pueden aplicar los principios de Draf por vía externa, al efectuar un descenso más o menos amplio del piso sinusal, que puede llegar hasta su resección completa y bilateral, e incluir también en la exéresis el tabique intersinusal e incluso una porción superior del tabique nasal [28]. Se debe colocar un tutor o endoprótesis flexible de plástico inerte para preservar el neoconducto.

Aunque la repermeabilización nasosinusal sea posible por vía frontal externa, esta vía de acceso presenta una morbilidad mayor que las técnicas endonasales, por lo que no se aconseja de inmediato cuando se prevé restablecer el drenaje nasofrontal.

Repermeabilización por vía combinada: externa y endonasal

Los principios son los mismos, pero esta vez el cirujano puede ayudarse de endoscopios y acoplar la vía de acceso endoscópica endonasal con la realizada por vía externa. De este modo, una intervención en principio endoscópica puede transformarse así en una de tipo combinado cuando el cirujano no alcanza a repermeabilizar el tracto de drenaje nasofrontal por vía endonasal exclusiva, a condición de haber avisado al paciente de dicha posibilidad. En este caso, la vía de acceso externa permite encontrar las referencias anatómicas que serían difíciles de identificar por vía endonasal. Una trepanación frontal permite una visión superior, y también el paso de las ópticas a la cavidad frontal [26, 57]. Así se identifica el orificio por vía superior, y la disección puede continuarse eventualmente por ambas vías de acceso de forma alternativa. Algunos autores realizan, incluso en los casos difíciles, una técnica similar a la de Draf III por esta vía combinada [58]. Se recomienda calibrar la nueva comunicación nasofrontal con un tutor de material flexible al fin de la intervención.

También puede completarse una vía de acceso frontal externa mediante una intervención endonasal, que en este caso permite refinar los detalles de la disección a nivel del receso frontal.

Repermeabilización por vía paralateronasal

Esta técnica puede considerarse en los pacientes ya operados de los senos frontales por otras vías externas, y que presenten aún una lesión etmoidal considerable o, sobre todo, que tengan alteraciones cicatrizales o una destrucción ósea como en el caso de la sinusitis frontal postraumática. Esta vía frontonasal externa expone la totalidad del tracto de drenaje nasofrontal [47]. Una vez que se levanta el colgajo óseo, se repermeabiliza el tracto y se amplía lo mejor posible a través de la fibrosis, modelando un neoconducto que será preservado por una endoprótesis. La base del cráneo, la lámina papirácea y la lámina de los cornetes se exponen bajo visión directa, lo que las hace menos vulnerables en los casos donde la anatomía esté muy alterada [47].

Sin embargo, las indicaciones de esta técnica son limitadas pues, en la mayor parte de los casos, la enfermedad etmoidofrontal, incluso recidivante, puede tratarse por una vía combinada (endoscópica y frontal externa) sin necesidad de levantar un colgajo frontonasal o de efectuar una incisión paralateronasal [26, 57, 58]. No obstante, conserva su utilidad como vía de acceso de último recurso en casos específicos donde la repermeabilización nasofrontal se revela imposible por otras

técnicas, ya sean endoscópicas, externas o combinadas, y donde existan contraindicaciones para realizar una obliteración sinusal (cf infra).

Tutores y colgajos mucosos del tracto de drenaje frontonasal

Una vez que se ha repermeabilizado el tracto de drenaje frontonasal, se debe intentar evitar una estenosis cicatrizal secundaria en el mismo. A veces, la técnica escogida y las condiciones anatómicas permiten obtener un conducto lo bastante amplio, que, en teoría, presentará pocos riesgos de reestenosis.

Los riesgos de reestenosis son más significativos cuando el neoorificio mide menos de 5 mm de diámetro, cuando el hueso carece de mucosa en toda la circunferencia o cuando existen considerables restos óseos y de mucosa inflamatoria en la proximidad [59]. En estos casos, se precisa una intervención para intentar mantener la permeabilidad del drenaje frontonasal. Para ello, el cirujano tiene dos opciones. La primera es interponer un material sintético flexible entre los bordes del orificio repermeabilizado a lo largo de la vía de drenaje y permitir una reepitelización adecuada sobre un tutor (endoprótesis). La segunda, más elaborada, es la creación de un colgajo pediculado de mucosa nasal sana que tapizará de forma parcial la pared del neoconducto.

Tutor (endoprótesis)

Una endoprótesis es, por definición, un tutor que permitirá no sólo mantener la permeabilidad de la comunicación nasofrontal sino también favorecer la reepitelización de las paredes. Neel y Lake han demostrado que, al contrario de lo que se suponía, la utilización de un material rígido o semirrígido es más bien una causa de reestenosis del neoconducto [60]. En efecto, esta materia rígida provoca fenómenos isquémicos e inflamatorios locales que impiden una cicatrización adecuada y que, en consecuencia, favorecen la aparición de fibrosis. Por tanto, el material ideal debe ser flexible, inerte y fácilmente removible. Uno de los primeros materiales que presentan estas características es la silicona polimérica, que puede enrollarse en forma de tubo más o menos alargado e insertarse, por vía endoscópica, o más fácilmente por vía externa, en el nuevo tracto de drenaje frontonasal a través del neoorificio [47]. La endoprótesis se sutura directamente al tabique nasal para evitar su desplazamiento.

Otra alternativa que se emplea, sobre todo por vía endoscópica, es la colocación de un dren creado de forma específica por Rains [59]. Este dispositivo es de silicona flexible y presenta una forma de flecha o de champiñón, lo que facilita su inserción y le permite automantenerse después de su colocación (Fig. 11). Se inserta tras la repermeabilización endoscópica del orificio frontal. Para ello, el cirujano puede utilizar una pinza-jirafa de Wigand o de Kuhn-Bolger angulada a 45, 90 o 120°, que sirve para sujetar la cabeza del dren y empujarla a través del orificio hacia la cavidad sinusal. También se puede usar una cánula de aspiración curva y fina que se pasa a través de la luz del dren y sirve para empujarlo directamente hacia el orificio (técnica original de Rains) [59].

Cualquiera que sea la endoprótesis escogida, se deja en posición una media de 4-6 semanas. La extracción se realiza por tracción simple en la consulta, bajo control endoscópico.

Colgajo mucoso de McNaught y Sewall-Boyden

En esta técnica, se realiza un colgajo mucoperióstico a expensas, bien del tabique nasal, con una charnela en

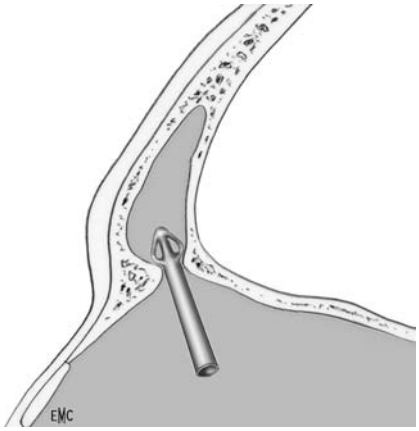

Figura 11. Dren de Rains en posición.

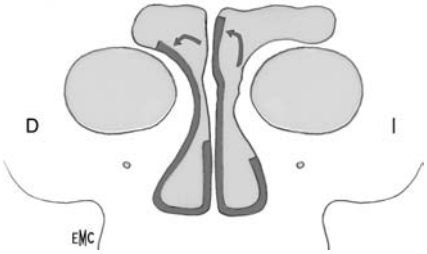

Figura 12. Colgajos mucosos de McNaught a la derecha y de Sewall-Boyden a la izquierda.

la pared lateral nasal, o bien de la pared lateral nasal, con la charnela a nivel septal (Fig. 12). Se precisa un colgajo óseo nasofrontal que, en la técnica original, se fresa a nivel del hueso nasal mediante una fresa de diamante, con cuidado de no perforar la mucosa subyacente y de no penetrar en la cavidad nasal. De este modo se conservan, en principio, la cúpula mucosa del techo nasal, su cara septal y su cara lateral. Se realizan dos incisiones paralelas, separadas un promedio de 15 mm, y perpendiculares al techo nasal, sobre la mucosa de la cúpula nasal en sentido descendente tanto sobre la pared lateral de la nariz como sobre el tabique. Después, una tercera incisión une transversalmente las otras dos. Esta última puede hacerse según la técnica de McNaught a nivel del tabique [61], lo que forma así un rectángulo de mucosa septal que se continúa con la mucosa de la cúpula y de la pared lateral nasal. Luego se levanta el colgajo mucoso, al despegarlo de su unión septal. En la técnica de Sewall-Boyden, la incisión que libera el colgajo se realiza a nivel de la apófisis ascendente del maxilar, por delante del cornete medio [48, 61, 62], por lo que el colgajo está pediculado sobre el tabique nasal. Cualquiera que sea la técnica, el hueso del piso sinusal se fresa para alargar la comunicación nasofrontal, y el colgajo se extiende en sentido superior hacia la cavidad sinusal para cubrir el neoconducto. Si se trata de un colgajo de McNaught, recubrirá la porción lateral del neoconducto. Por el contrario, el colgajo de Sewall-Boyden lo hará por la superficie medial [48, 61, 62].

La intervención finaliza con la colocación de una endoprótesis frontonasal de silicona polimérica que se sutura directamente sobre la porción anterior del tabique.

Estas técnicas de interposición de colgajos mucosos permiten restablecer una continuidad mucosa entre el seno frontal y la cavidad nasal, lo que, en teoría, disminuye los riesgos de estenosis del neoconducto [48, 62]. No obstante, existen inconvenientes. Ante todo, se trata de técnicas difíciles, donde con frecuencia el cirujano puede tener dificultades para determinar o trazar los contornos del colgajo, así como para levantarlo. La intervención se acompaña de una cicatriz

externa, y a veces de diplopía, si el tendón del ángulo medial del ojo no se reinserta de forma adecuada. Las complicaciones posibles son: hematoma o penetración orbitarios, desgarro meníngeo y formación de mucoceles.

■ Exclusión de los senos frontales

Obliteración sinusal por vía osteoplástica

Esta técnica, descrita por primera vez hacia finales del siglo xix por Schonborn y Brieger [63], y retomada por Goodale y Montgomery [64, 65], se empleó con asiduidad en la década de 1960 para el tratamiento de la sinusitis frontal crónica [12]. En la actualidad se utiliza menos desde la aparición de las nuevas técnicas quirúrgicas endoscópicas. No obstante, se trata aún de un método utilizado, y conserva indicaciones, sobre todo cuando las técnicas de repermeabilización, endonasales o externas, han fracasado, y cuando el conducto de drenaje del seno frontal tiene una tendencia espontánea a estenosarse, o si se ha vuelto a cerrar por completo. En este caso, el hecho de que la comunicación nasofrontal ya esté obliterada es una ventaja.

La incisión puede ser supraciliar bilateral o mediofrontal en los pacientes alopécicos [49]; si no, la incisión de Cairns es la más utilizada [50]. Una vez que se expone la pared anterior del seno frontal y se levanta el colgajo óseo osteoplástico, el cirujano efectúa la exclusión y la obliteración de la cavidad sinusal. Debe extirparse previamente la totalidad de la mucosa.

Erradicación de la mucosa del seno frontal

Para erradicar lo mejor posible la totalidad de la mucosa sinusal, debe exponerse toda la cavidad al crear la ventana ósea [54]. La exéresis mucosa deja desnudas las paredes óseas. La mucosa de la ventana frontal anterior también debe eliminarse. A veces la disección a nivel del infundíbulo puede resultar complicada. La paciencia y la meticulosidad son necesarias. La exéresis incompleta de la mucosa sinusal podría ser la causa posterior de la formación de mucoceles [51] o del fracaso quirúrgico, con la posibilidad de repermeabilización. A nivel del infundíbulo, la mucosa restante del tracto nasofrontal se invagina finalmente hacia la cavidad nasal para favorecer la oclusión nasofrontal y la ausencia de mucosa residual intrasinusal [28].

Un fresado de las paredes óseas con una fresa de diamante larga tiene el doble objetivo de suprimir los posibles colgajos mucosos residuales y de favorecer la neoosteogénesis [28, 66]. El fresado continúa en la región del infundíbulo frontal, donde, con frecuencia, se produce una ligera hemorragia arterial o venosa que se puede resolver con celulosa quirúrgica.

Obliteración del tracto nasofrontal (exclusión sinusal)

Una vez eliminada la mucosa, el cirujano puede enfrentarse a dos situaciones. O bien el tracto nasofrontal ya está obliterado, en cuyo caso se deberá aprovechar este hecho y reforzar la obliteración existente, o bien el tracto está aún permeable, y en tal caso se deberá realizar una obliteración de novo antes de rellenar el seno.

En el primer caso, la obliteración espontánea del orificio puede considerarse una ventaja, por lo que se conserva, y el cirujano puede tan sólo utilizar polvo de hueso y adhesivo biológico para reforzar la zona de obliteración.

Cuando el tracto está aún permeable, algunos autores aconsejan cerrar la comunicación nasofrontal con fragmentos de aponeurosis temporal, de fascia lata, de músculo o, preferentemente, con un colgajo de pericráneo frontal con pedículo inferior extendido sobre el techo sinusal [28, 66, 67]. A continuación, un injerto óseo tallado en forma de tapón puede colocarse hacia el infundíbulo por encima del injerto de aponeurosis o de pericráneo [68], o bien se puede utilizar de nuevo polvo de hueso para completar la plastia. Después puede aplicarse el adhesivo biológico sobre la plastia para perfeccionar la hermeticidad [28] (Fig. 13).

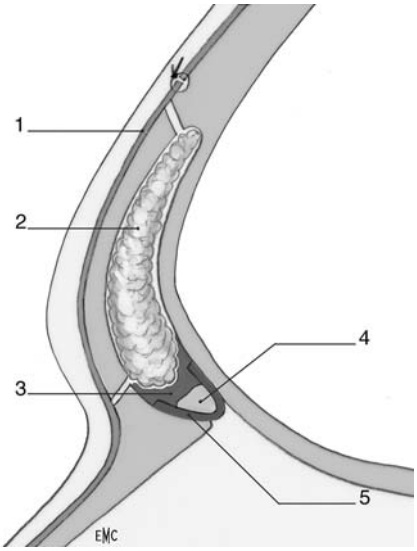

Figura 13. Obliteración grasa del seno frontal para la exclusión sinusal. 1. Periostio suturado; 2. grasa; 3. adhesivo biológico; 4. injerto óseo o polvo de hueso; 5. injerto de pericráneo o de aponeurosis.

Obliteración con conservación de la pared anterior del seno frontal

Se pueden utilizar numerosos materiales biológicos o sintéticos para rellenar el seno. Entre los materiales autólogos, pueden citarse la grasa, el músculo y el hueso [66, 69]. Los aloinjertos que pueden emplearse son el politetrafluoroetileno, el metilmetacrilato y la hidroxiapatita, entre otros [66]. Los estudios recientes en modelos animales con vidrio bioactivo (*bioactive glass number 9* [BAG 1], *bioactive glass number 13* [BAG 2]) también han demostrado resultados alentadores [70, 71]. Sin embargo, los dos materiales más usados en la actualidad son la grasa autóloga y la hidroxiapatita. El objetivo de la obliteración, cualquiera que sea el material escogido, es eliminar el espacio muerto.

La grasa abdominal puede obtenerse con anterioridad a través de una incisión vertical u horizontal periumbilical, o bien de una cicatriz abdominal previa (por ejemplo, de apendicectomía). Debe conseguirse una cantidad suficiente de grasa para rellenar la totalidad del seno. Alrededor del 20% del tejido graso obtenido se reabsorberá, y más del 50% se sustituirá por tejido fibroso y neoóseo a largo plazo [56]. Cuando el cirujano no realiza una exéresis completa de la mucosa, ésta envuelve los restos fibroadiposos y forma cavidades líquidas con recubrimiento epitelial, que con el tiempo pueden comportarse como mucoceles [56].

Las ventajas de la grasa como material de relleno sinusal son múltiples. Ante todo, al tratarse de un material autólogo, el rechazo es casi nulo. La grasa tiene, además, una buena resistencia a la infección, y se obtiene y manipula con facilidad. El uso de materiales autólogos permite asimismo limitar el coste de la intervención. No obstante, la necesidad de un segundo campo quirúrgico, con su morbilidad asociada, puede ser un inconveniente [66].

Una vez que el seno está relleno, la ventana ósea anterior puede volver a colocarse en su posición, y se fija al hueso periférico mediante suturas reabsorbibles. El periostio se recoloca y se sutura de manera no coincidente a causa de la retracción (Fig. 13).

Relleno con sacrificio y reconstrucción de la pared anterior del seno frontal

Cuando se utilizan tejidos blandos para el relleno sinusal, es obligatorio conservar o reconstruir la pared sinusal anterior para evitar una deformidad estética de la frente. A veces, una infección crónica ha provocado una erosión de dicha pared, y no permite conservar la ventana ósea. Una alternativa en estos casos es reconstruir la pared anterior mediante un injerto de bóveda craneal parietal, de hueso costal o ilíaco [51].

Una segunda alternativa es el uso de hidroxiapatita o de otros materiales de aloinjerto que permiten rellenar el seno y reconstruir la pared anterior de forma simultánea [55].

La hidroxiapatita presenta numerosas ventajas. En primer lugar, se moldea con facilidad y adopta la forma deseada para rellenar la cavidad por completo y restituir un contorno frontal estético. En segundo lugar, también es un material bien tolerado y que presenta una osteointegración excelente con una neovascularización y sustitución ósea progresiva [55]. El hecho de que la ventana frontal ósea no puede conservarse permite el fresado de la totalidad de la pared sinusal anterior [55, 66]. La exposición de todas las cavidades del seno frontal es óptima, lo que favorece una mejor erradicación de la enfermedad y de la mucosa.

La hidroxiapatita también se manipula con facilidad en condiciones fisiológicas. Tras haberse aplicado de forma isotérmica, presenta una induración progresiva y se fija de modo directo al hueso adyacente [66].

No obstante, este material no se encuentra exento de complicaciones relacionadas con la utilización de productos de aloinjerto, y, aunque son infrecuentes, pueden observarse la sobreinfección, el rechazo y la extrusión [66]. Se trata también de un material caro, por lo que su uso debe limitarse a los casos donde la conservación de la pared sinusal anterior no sea posible.

Cierre

Por último, el colgajo cutáneo, cualquiera que sea la incisión escogida al principio, se repone en su sitio. Antes de la sutura se colocan drenes de aspiración de forma bilateral para evitar la formación de seromas o de hematomas. Los planos muscular, subcutáneo y cutáneo se suturan de la manera convencional [49].

La cirugía de obliteración frontal por vía osteoplástica sigue siendo en la actualidad una excelente técnica para el tratamiento de las sinusitis frontales crónicas que no han respondido a otros métodos quirúrgicos menos radicales. No obstante, pueden aparecer complicaciones. Durante la intervención, los nervios y vasos supraorbitarios pueden lesionarse, sobre todo al realizar la fractura de la ventana, lo que puede provocar parestesias, neuralgias, o incluso una anestesia de la región frontal [11, 14, 56]. Aunque son infrecuentes, la penetración intracraneal accidental con laceración de la duramadre o la formación de un hematoma extra o subdural son posibles durante la creación de la ventana ósea. Se puede producir una penetración orbitaria con lesión de los tejidos blandos, o la aparición de hematomas. Otras complicaciones intracraneales posibles son la meningitis y el absceso cerebral, sobre todo cuando existe un defecto de la pared posterior. En el postoperatorio, también pueden aparecer la infección del injerto óseo, la persistencia o la recidiva de la enfermedad frontal, la infección del espacio subgaleal, la osteomielitis de la ventana frontal, la reepitelización de la cavidad frontal, la formación de mucoceles y la deformidad frontal por hundimiento o curvatura de del colgajo óseo [11, 14, 56]. Además, en la bibliografía, el porcentaje de fracaso quirúrgico es del 20-30% [14, 56]. En la actualidad algunos autores recomiendan emplear técnicas de repermeabilización cuando el relleno sinusal no sea eficaz. La propia vía osteoplástica se utiliza así para la extracción del material de relleno y para la repermeabilización y colocación de un dren tutor [56].

Cranealización

La segunda técnica denominada de exclusión del seno frontal es la cranealización. No se recomienda que el cirujano ORL realice este método, pues se necesitan habilidades neuroquirúrgicas. Existe menos bibliografía al respecto. Sus indicaciones son semejantes a las del relleno sinusal por vía osteoplástica. Por tanto, puede estar indicada en los casos donde las técnicas de repermeabilización hayan fracasado. La cranealización puede estar también indicada de entrada cuando exista una neumatización excesiva de las celdas supraorbitarias (en este caso, su acceso puede ser imposible por otras vías), o cuando exista una destrucción de la pared posterior del seno frontal, bien por procesos osteolíticos, infecciosos, traumáticos o incluso tumorales [51].

La intervención se realiza mediante la incisión bicoronal de Cairns. Se levanta un gran colgajo de periostio con base inferior y se crea una gran ventana frontal que englobe ambos senos frontales. Luego se procede al despegamiento cuidadoso de la duramadre de la pared posterior del seno. Esta disección se prosigue hasta la apófisis crista galli, sin extenderla más hacia atrás, pues ello conllevaría una lesión del surco olfatorio. La pared posterior del seno frontal puede a continuación resecarse en su totalidad. La mucosa sinusal se erradica y se procede a fresar las paredes. La mucosa del infundíbulo frontal se invagina hacia la cavidad nasal y el conducto se rellena con la aponeurosis, polvo de hueso o un injerto óseo. Todo ello se recubre con adhesivo biológico. Por último, la ventana ósea anterior se repone en su posición, la duramadre se suspende y se sutura el periostio. Se coloca un sistema de drenaje de vacío y se procede al cierre. Cuando la pared anterior está erosionada y colgajo óseo no es utilizable, puede obtenerse un injerto óseo de bóveda craneal parietal que se coloca para cerrar la ventana ósea anterior [51].

Esta técnica presenta, no obstante, numerosos inconvenientes. El primero es, sin duda, que necesita la colaboración estrecha con un equipo neuroquirúrgico. Existen los riesgos de laceración de la duramadre, hematoma extradural y lesión del seno longitudinal, complicaciones que requieren un neurocirujano experto. Además, una disección demasiado posterior hacia la crista galli puede producir anosmia [51]. En el postoperatorio pueden presentarse otras complicaciones: necrosis del colgajo frontal, hipoestesia frontal, cefaleas persistentes, fístula de líquido cefalorraquídeo o deformación del contorno frontal.

■ Conclusión

La cirugía del seno frontal ha sufrido profundos cambios desde la aparición de las técnicas endoscópicas endonasales. No obstante, el éxito nunca está garantizado, y a menudo queda limitado debido, sobre todo, a la dificultad de intervenir en esta región estrecha y compleja desde el punto de vista anatómico que es el tracto de drenaje nasofrontal. La cirugía endonasal se ha convertido en una de las principales causas de obstrucción del tracto nasofrontal, sobre todo al operar a nivel del etmoides anterior y del receso frontal. Las técnicas utilizadas en la actualidad para el tratamiento de la enfermedad frontal no son, de hecho, más que la recuperación de ciertos procedimientos descritos en su

mayoría hace más de 100 años [48, 72] y que, aunque modernizados, no están exentos de los mismos límites y complicaciones.

En conclusión, no existe una técnica unívoca para tratar la enfermedad frontal crónica. Por el contrario, se puede proponer cierta gradación de soluciones para enfrentarse a cada caso concreto. De hecho, la elección de la técnica utilizada depende también de la experiencia y de las preferencias del cirujano, así como de los medios técnicos y materiales de los que se disponga.

Bibliografía

[1] McLaughlin Jr. RB, Rehl RM, Lanza DC. Clinically relevant frontal sinus anatomy and physiology. *Otolaryngol Clin North Am* 2001;**34**:1-22.

[2] Stammberger HR, Kennedy DW. Paranasal sinuses: anatomic terminology and nomenclature. The Anatomic Terminology Group. *Ann Otol Rhinol Laryngol* 1995;**167**(suppl):7-16.

[3] Landsberg R, Friedman M. A computer-assisted anatomical study of the nasofrontal region. *Laryngoscope* 2001;**111**: 2125-30.

[4] Becker SP. Applied anatomy of the paranasal sinuses with emphasis on endoscopic surg. *Ann Otol Rhinol Laryngol* 1994;**162**(suppl):1-32.

[5] Keros P. Über die praktische bedeutung der niveauunterschiede der lamina cribrosa des ethmoids. *Laryngorhinootologic* 1965;**41**:808-13.

[6] Mouret J. Le schéma des masses latérales de l'ethmoïde. *Rev Laryngol* 1922;**43**:9-22.

[7] Bodino C, Jankowski R, Grignon B, Jiménez Chobillon MA, Braun M. Surgical anatomy of the turbinal wall of the ethmoidal labyrinth. *Rhinol* 2004;**42**:73-80.

[8] Kainz J, Stammberger H. The roof of the anterior ethmoid: a place of least resistance in the skull base. *Am J Rhinol* 1989; **3**:191-9.

[9] Millosslawski M. *Die sinus frontales*. Moscou: Diss; 1903.

[10] Donald PJ, Gluckman JL, Rice DH. *The sinuses*. New York: Raven Press; 1995.

[11] Wormald PJ, Ananda A, Nair S. Modified endoscopic lothrop as a salvage for the failed osteoplastic flap with obliteration. *Laryngoscope* 2003;**113**:1988-92.

[12] May M, Schaitkin B. Frontal sinus surgery: endonasal drainage instead of an external osteoplastic approach. *Op Tech Otolaryngol Head Neck Surg* 1995;**6**:184-92.

[13] Gross CW, Gross WE, Becker DG. Modified transnasal endoscopic Lothrop procedure: frontal drillout. *Op tech Otolaryngol Head Neck Surg* 1995;**6**:193-200.

[14] Wormald PJ. Salvage frontal sinus surgery: the endoscopic modified Lothrop procedure. *Laryngoscope* 2003;**113**: 276-83.

[15] Smith TL, Han JK, Loehrl TA, Rhee JS. Endoscopic management of the frontal recess in frontal sinus fractures: a shift in the paradigm? *Laryngoscope* 2002;**112**:784-90.

[16] Yoon JH, Moon HJ, Kim CH, Hong SS, Kang SS, Kim K. Endoscopic frontal sinusotomy using the suprainfundibular plate as a key landmark. *Laryngoscope* 2002;**112**:1703-7.

[17] Agrifolio A, Terrier G, Duvoisin B. Étude anatomique et endoscopique de l'ethmoïde antérieur. *Ann Otolaryngol Chir Cervicofac* 1990;**107**:249-58.

[18] Klossek JM, Fontanel JP. *Chirurgie endonasale sous guidance endoscopique*. Paris: Masson; 1998.

[19] Stammberger H. *Functional endoscopic sinus surgery*. Philadelphia: DC Becker; 1991.

[20] Kuhn FA. Chronic frontal sinusitis: the endoscopic frontal recess aproach. *Op Tech Otolaryngol Head Neck Surg* 1996; **7**:222-9.

[21] Kuhn FA, Javer AR. Primary endoscopic management of the frontal sinus. *Otolaryngol Clin North Am* 2001;**34**:59-75.

[22] Klossek JM, Fontanel JP. Frontal sinus irrigation: indications, results, and complications. *Otolaryngol Clin North Am* 2001; **34**:91-100.

[23] Lemoyne J. La ponction du sinus frontal. *Ann Otolaryngol Chir Cervicofac* 1947;**64**:648-55.

[24] Lemoyne J. Traitement des sinusites frontales chroniques. *Ann Otolaryngol Chir Cervicofac* 1960;**76**:745-62.

[25] Lemoyne J. Le point sur la trépano-ponction du sinus frontal. *Ann Otolaryngol Chir Cervicofac* 1974;**91**:5-12.

[26] Bent 3rd JP, Spears RA, Kuhn FA, Stewart SM. Combined endoscopic intranasal and external frontal sinusotomy. *Am J Rhinol* 1997;**11**:349-54.

[27] Draf W. Endonasal micro-endoscopic frontal sinus surgery, the Fulda concept. *Op Tech Otolaryngol Head Neck Surg* 1991;**2**:234-40.

[28] Weber R, Draf W, Kratzsch B, Hosemann W, Schaefer SD. Modern concepts of frontal sinus surgery. *Laryngoscope* 2001;**111**:137-46.

[29] Bolger WE, Kuhn FA, Kennedy DW. Middle turbinate stabilization after functional endoscopic sinus surgery: the controlled synechiae technique. *Laryngoscope* 1999;**109**: 1852-3.

[30] Wormald PJ. The axillary flap approach to the frontal recess. *Laryngoscope* 2002;**112**:494-9.

[31] Wormald PJ, Chan SZ. Surgical techniques for the removal of frontal recess cells obstructing the frontal ostium. *Am J Rhinol* 2003;**17**:221-6.

[32] Kang SK, White PS, Lee MS, Ram B, Ogston S. A randomized control trial of surgical task performance in frontal recess surgery: zero degree versus angled telescopes. *Am J Rhinol* 2002;**16**:33-6.

[33] Chandra RK, Schlosser R, Kennedy DW. Use of the 70-degree diamond burr in the management of complicated frontal sinus disease. *Laryngoscope* 2004;**114**:188-92.

[34] Lothrop H. The anatomy and surgery of the frontal sinus and anterior ethmoidal cells. *Ann Surg* 1899;**29**:175-217.

[35] Petelle B, Sauvaget E, Kici S, Tran Ba Huy P, Herman P. Résection endoscopique du plancher du sinus frontal selon la technique de Draf : résultats à long terme et algorithme thérapeutique. *Ann Otolaryngol Chir Cervicofac* 2003;**120**: 14-20.

[36] Casiano RR, Livingston JA. Endoscopic Lothrop procedure: the University of Miami experience. *Am J Rhinol* 1998;**12**: 335-9.

[37] Gross CW, Schlosser RJ. The modified Lothrop procedure: lessons learned. *Laryngoscope* 2001;**111**:1302-5.

[38] Stankiewicz JA, Wachter B. The endoscopic modified Lothrop procedure for salvage of chronic frontal sinusitis after osteoplastic flap failure. *Otolaryngol Head Neck Surg* 2003; **129**:678-83.

[39] Gross CW, Harrison SE. The modified Lothrop procedure: indications, results, and complications. *Otolaryngol Clin North Am* 2001;**34**:133-7.

[40] Schulze SL, Loehrl TA, Smith TL. Outcomes of the modified endoscopic Lothrop procedure. *Am J Rhinol* 2002;**16**:269-73.

[41] Kountakis SE, Gross CW. Long-term results of the Lothrop operation. *Curr Opin Otolaryngol Head Neck Surg* 2003;**11**: 37-40.

[42] Samaha M, Cosenza MJ, Metson R. Endoscopic frontal sinus drillout in 100 patients. *Arch Otolaryngol Head Neck Surg* 2003;**129**:854-8.

[43] Wormald PJ, Ananda A, Nair S. The modified endoscopic Lothrop procedure in the treatment of complicated chronic frontal sinusitis. *Clin Otolaryngol* 2003;**28**:215-20.

[44] Portier F, Salvan D, De Minteguiagua C, Tran Ba Huy P, Herman P. Résection du plancher du sinus frontal par voie endoscopique. *Ann Otolaryngol Chir Cervicofac* 2000;**117**: 51-3.

[45] Lanza DC, McLaughlin Jr. RB, Hwang PH. The five year experience with endoscopic trans-septal frontal sinusotomy. *Otolaryngol Clin North Am* 2001;**34**:139-52.

[46] Lynch RC. The technique of a radical frontal sinus operation wich has given me the best results. *Laryngoscope* 1921;**31**: 1-5.

[47] Neel 3rd HB, McDonald TJ, Facer GW. Modified Lynch procedure for chronic frontal sinus diseases: rationale, technique, and long-term results. *Laryngoscope* 1987;**97**: 1274-9.

[48] Murr AH, Dedo HH. Frontoethmoidectomy with Sewall-Boyden reconstruction: indications, technique, and philosophy. *Otolaryngol Clin North Am* 2001;**34**:153-65.

[49] Montgomery WW. State-of-the-art for osteoplastic frontal sinus operation. *Otolaryngol Clin North Am* 2001;**34**:167-77.

[50] Montgomery WW, Lazor JB. Controversies in surgery for chronic frontal sinusitis. In: Bailey BJ, editor. *Head and neck surgery otolaryngology*. Philadelphia: Lippincott-Raven; 2000.
[51] Ameline E, Wagner I, Delbove H, Coquille F, Visot A, Chabolle F. La cranialisation des sinus frontaux: à propos de 19 cas. *Ann Otolaryngol Chir Cervicofac* 2001;**118**:352-8.
[52] Alvi A, Carrau RL. The bicoronal flap approach in craniofacial trauma. *J Craniomaxillofac Trauma* 1996;**2**: 40-55.
[53] Kausch I, Handrock M. Functional and esthetic results of osteoplastic frontal sinus operations and profile reconstruction with bitemporal coronal incision. *HNO* 2000; **48**:735-42.
[54] Lowry TR, Brennan JA. Approach to the frontal sinus: variation of a classic procedure. *Laryngoscope* 2002;**112**: 1895-6.
[55] Snyderman CH, Scioscia K, Carrau RL, Weissman JL. Hydroxyapatite: an alternative method of frontal sinus obliteration. *Otolaryngol Clin North Am* 2001;**34**:179-91.
[56] Javer AR, Sillers MJ, Kuhn FA. The frontal sinus unobliteration procedure. *Otolaryngol Clin North Am* 2001; **34**:193-210.
[57] Benoit CM, Duncavage JA. Combined external and endoscopic frontal sinusotomy with stent placement: a retrospective review. *Laryngoscope* 2001;**111**:1246-9.
[58] Stennert E. Rhino-frontal sinuseptotomy (RFS): a combined intra-extra nasal approach for the surgical treatment of severely diseased frontal sinuses. *Laryngoscope* 2001;**111**: 1237-45.
[59] Rains 3rd BM. Frontal sinus stenting. *Otolaryngol Clin North Am* 2001;**34**:101-10.
[60] Neel 3rd HB, Whitaker JH, Lake CF. Thin rubber sheeting in frontal sinus surgery: animal and clinical studies. *Laryngoscope* 1976;**86**:524-36.
[61] Baron SH, Dedo HH, Henry CR. The mucoperiostal flap in frontal sinus surgery (the Sewall-Boyden-McNaught operation). *Laryngoscope* 1973;**83**:1266-80.
[62] Dedo HH, Broberg TG, Murr AH. Frontoethmoidectomy with Sewall-Boyden reconstruction: alive and well, a 25-year experience. *Am J Rhinol* 1998;**12**:191-8.
[63] Rubinstein B, Strong EB. Management of cranial defects after frontal osteoplastic flap. *Laryngoscope* 2001;**111**:541-3.
[64] Goodale RL, Montgomery WW. Anterior osteoplastic frontal sinus operation: five years experience. *Ann Otol Rhinol Laryngol* 1961;**70**:860-8.
[65] Montgomery WW, Pierce DL. Anterior osteoplastic fat obliteration for frontal sinus: clinical experience and animal studies. *Trans Am Acad Ophthalmol Otolaryngol* 1963;**47**: 46-57.
[66] Petruzzelli GJ, Stankiewicz JA. Frontal sinus obliteration with hydroxyapatite cement. *Laryngoscope* 2002;**112**:32-6.
[67] Parhiscar A, Har-El G. Frontal sinus obliteration with the pericranial flap. *Otolaryngol Head Neck Surg* 2001;**124**: 304-7.
[68] Lemoyne J, Fleury P, Thibault B. Discussion sur quelques points de technique chirurgicale dans le traitement des sinusites frontales chroniques. *Ann Otolaryngol Chir Cervicofac* 1968;**85**:121-30.
[69] Hochuli-Vieira E, Real Gabrielli MF, Garcia Jr. IR, Cabrini Gabrielli MA. Frontal sinus obliteration with heterogeneous corticocancellous bone versus spontaneous osteoneogenesis in monkeys (Cebus apella): histologic analysis. *J Oral Maxillofac Surg* 2003;**61**:214-21.
[70] Peltola MJ, Suonpaa JT, Maattanen HS, Varpula MJ, Aitasalo KM, Yli-Urpo A, et al. Clinical follow-up method for frontal sinus obliteration with bioactive glass S53P4. *J Biomed Mater Res* 2001;**58**:54-60.
[71] Peltola MJ, Aitasalo KM, Suonpaa JT, Yli-Urpo A, Laippala PJ, Forsback AP. Frontal sinus and skull bone defect obliteration with three synthetic bioactive materials. A comparative study. *Biomed Mater Res* 2003;**66B**:364-72.
[72] McLaughlin Jr. RB. History of surgical approaches to the frontal sinus. *Otolaryngol Clin North Am* 2001;**34**:49-58.

A. Jimenez-Chobillon.
R. Jankowski (r.jankowski@chu-nancy.fr).
Service d'oto-rhino-laryngologie et de chirurgie cervicofaciale, centre hospitalier universitaire, hôpital central, 54035 Nancy cedex, France.

Cualquier referencia a este artículo debe incluir la mención del artículo original: Jimenez-Chobillon A., Jankowski R. Chirurgie du sinus frontal (tumeurs et traumatismes exclus). EMC (Elsevier SAS, Paris), Techniques chirurgicales - Tête et cou, 46-160, 2005.

Disponible en www.emc-consulte.com (sitio en francés)
Título del artículo: **Chirurgie du sinus frontal (tumeurs et traumatismes exclus)**

Algoritmos · Ilustraciones complementarias · Vídeos / Animaciones · Aspectos legales · Información al paciente · Informaciones complementarias · Autoevaluación